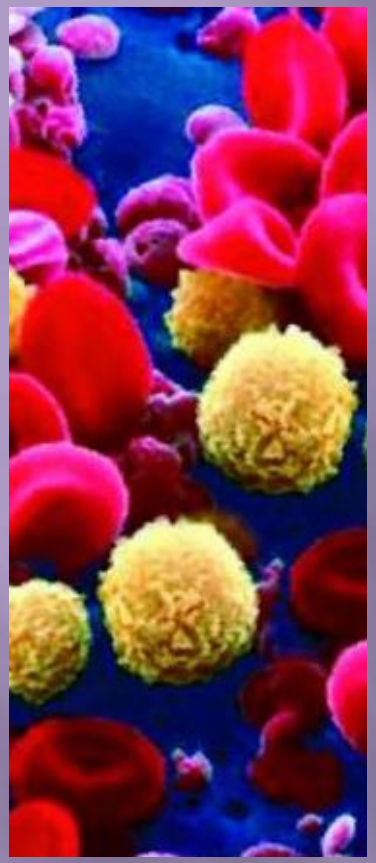

X CONGRESSO NACIONAL DE RADIOLOGIA – CNR´ 2010

RM DE LESÕES MALIGNAS DA VAGINA

13 Maio 2010

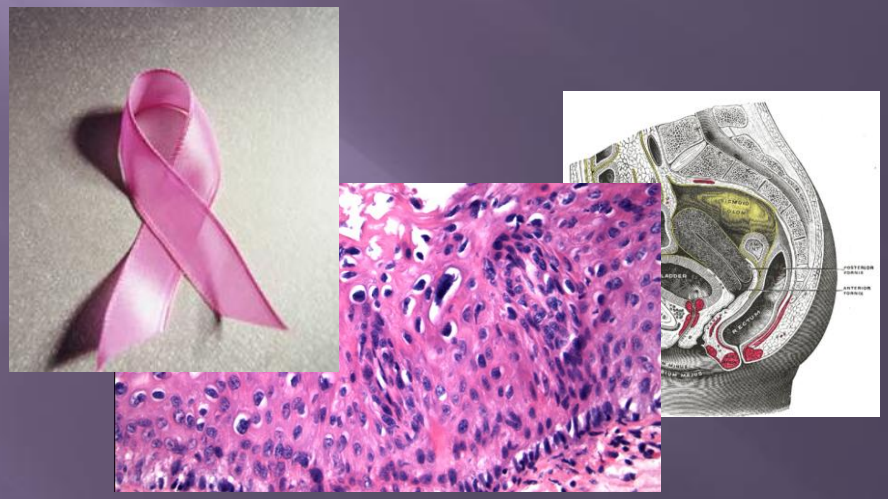

Lara Rodrigues

Marques, Cristina; Antunes, Célia; Mendes, Micael; Carvalheiro, Vitor; Caseiro Alves, Filipe

Clínica Universitária de Imagiologia, H.U.C.

Director: Prof. Dr. Filipe Caseiro Alves

Objectivos

Descrever as características imagiológicas das principais lesões malignas primárias e secundárias da vagina, em ressonância magnética

Material e Métodos

Breve revisão teórica
Exames de ressonância magnética pélvica
Doentes com lesões vaginais confirmadas por estudo anatomo-patológico (7 no total)
Agosto 2004 - Março 2010, H.U.C.

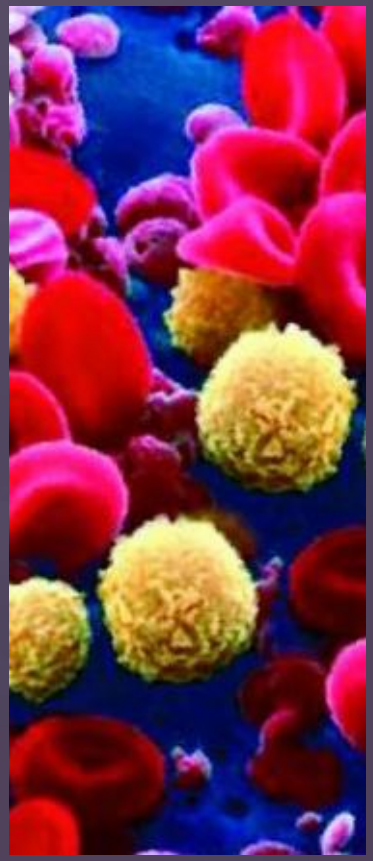

Resultados

Total de 7 lesões tumorais malignas

- 3 primárias
(carcinomas espinhocelulares)
- 4 secundárias
(recidivas de carcinoma colo útero, carcinoma células claras ovário, adenocarcinoma mucinoso ovário e metástase de tumor neuroendócrino)

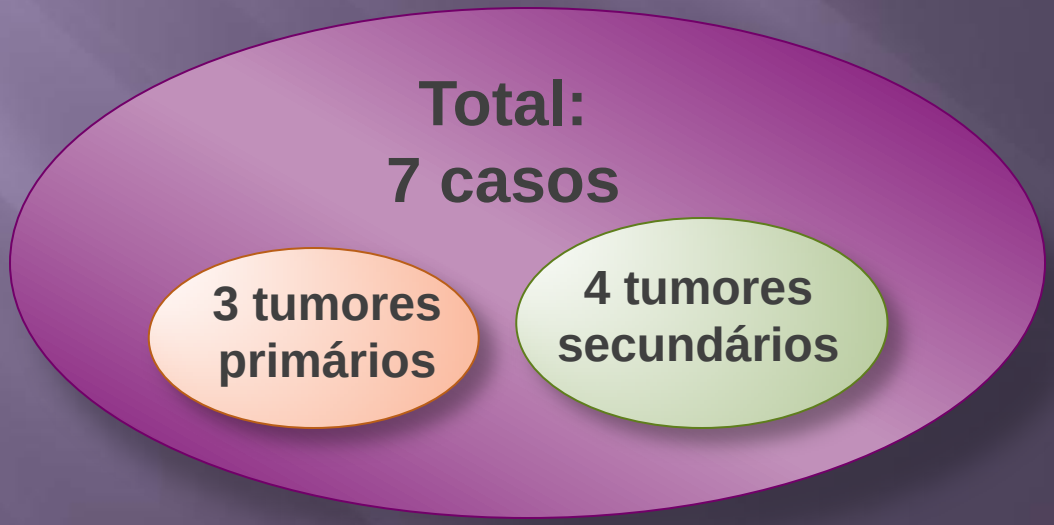

RM Lesões Malignas Vagina

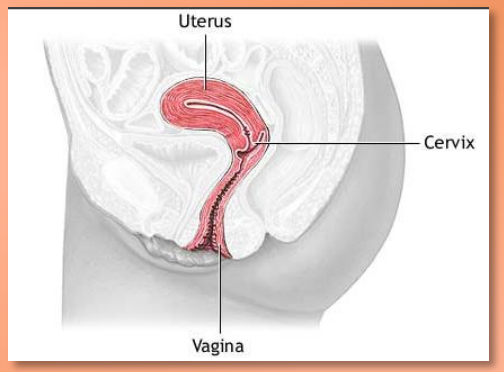

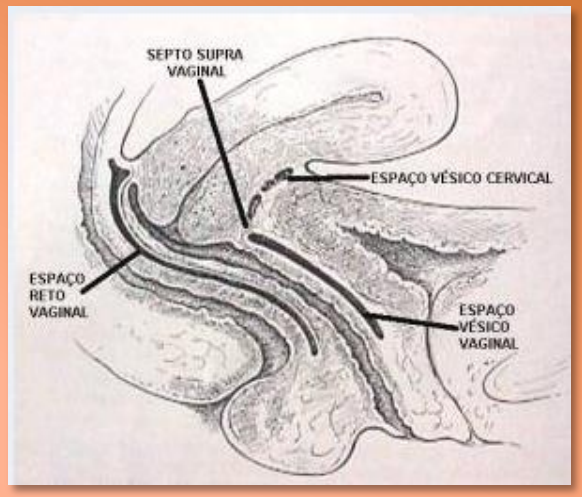

Lesões primárias, raras

- 1-2% tumores ginecológicos
- Carcinoma Espinhocelular (~85%)
- Adenocarcinoma, Melanoma, Sarcoma (~15%)

Lesões secundárias, frequentes

- >ia, por invasão local a partir do colo uterino, útero ou recto

Lesões Malignas Primárias

- Origem apenas na vagina, sem envolvimento do colo uterino superiormente, nem da vulva inferiormente
  - Diferentes abordagens terapêuticas!

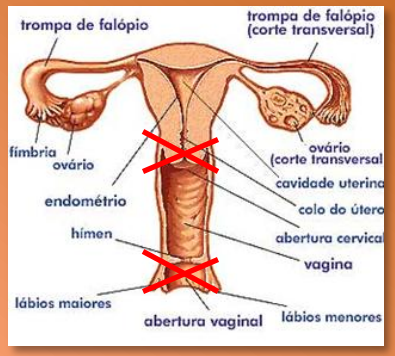

- Sistema de estadiamento – FIGO (*Internacional Federation of Gynecology and Obstetrics*)
  - Baseado em achados clínicos
  - Ressonância Magnética:
    - localização tumoral
    - extensão aos paramétrios, envolvimento parede pélvica lateral e invasão da bexiga, uretra, recto e gânglios linfáticos
    - planeamento pré-operatório e pré-RT

Stage	
0	Carcinoma in situ
I	Carcinoma limited to vaginal wall
II	Carcinoma involves subvaginal tissue but has not extended to pelvic wall
III	Carcinoma extends to pelvic wall
IV	Carcinoma extends beyond true pelvis or involves mucosa of bladder or rectum

Protocolo RM

Axial

- **T1** e Turbo **T2** desde a bifurcação aórtica até abaixo da vulva
- Avaliação do envolvimento linfático (pélvico e inguinal)

Sagital

- Turbo **T2**
- Avaliação da extensão tumoral ao útero, bexiga, uretra e recto

Axial Oblíqua

- Turbo **T2** perpendicular ao eixo longo da vagina
- Avaliação da extensão tumoral com grande detalhe

Coronal

- **HASTE** abrangendo os rins e pélvis
- Avaliação repercussão tracto urinário alto

Carcinoma Espinhocelular

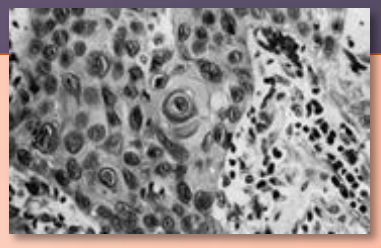

- 85-87% neoplasias 1árias
- Mulheres pós-menopausa (~60A)
- Associado ao HPV; 30% têm história de carcinoma intraepitelial ou invasivo do colo uterino ou da vulva

- + 1/3 superior, parede posterior
- Disseminação precoce
  - invasão da bexiga/uretra anteriormente
  - recto posteriormente

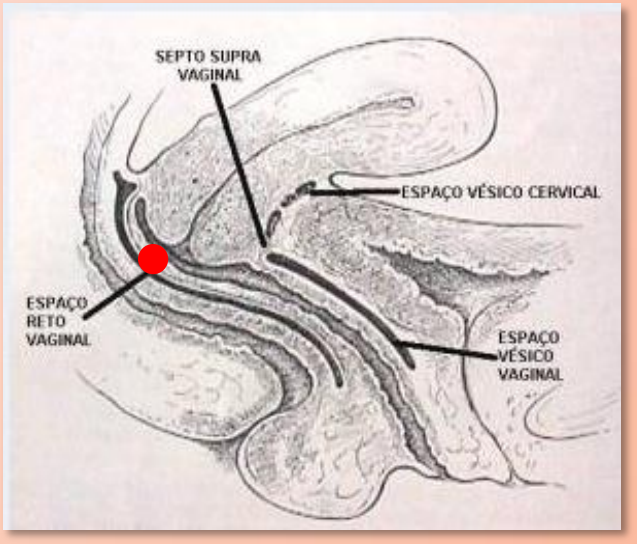

Carcinoma Espinhocelular

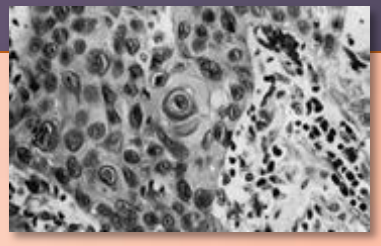

- Macroscopia:
  - lesão ulcerada (50%)
  - massa vegetante (30%)
  - constrição anular (20%)

- Tumores exofíticos melhor prognóstico que tumores infiltrativos

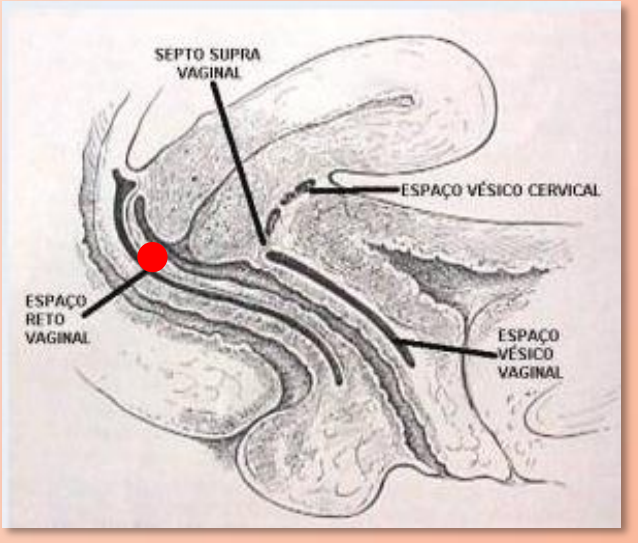

Carcinoma Espinhocelular

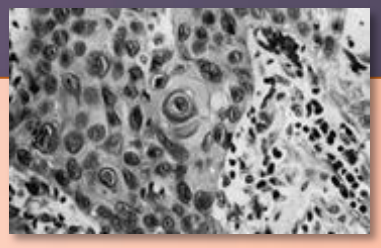

- RM:
  - Intensidade sinal (IS) homogénea e intermédia em T2
  - Focos de hipersinal em T2 → necrose tumoral (carcinoma espinhocelular pouco diferenciado…)
  - Isointenso com o músculo em T1

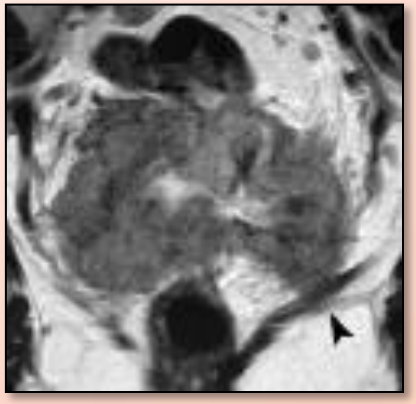

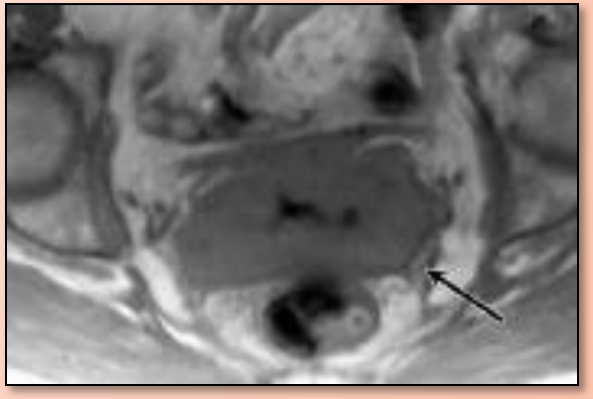

- Metástases + comuns:
  - pulmão, fígado, osso

Carcinoma Espinhocelular

Carcinoma Espinhocelular

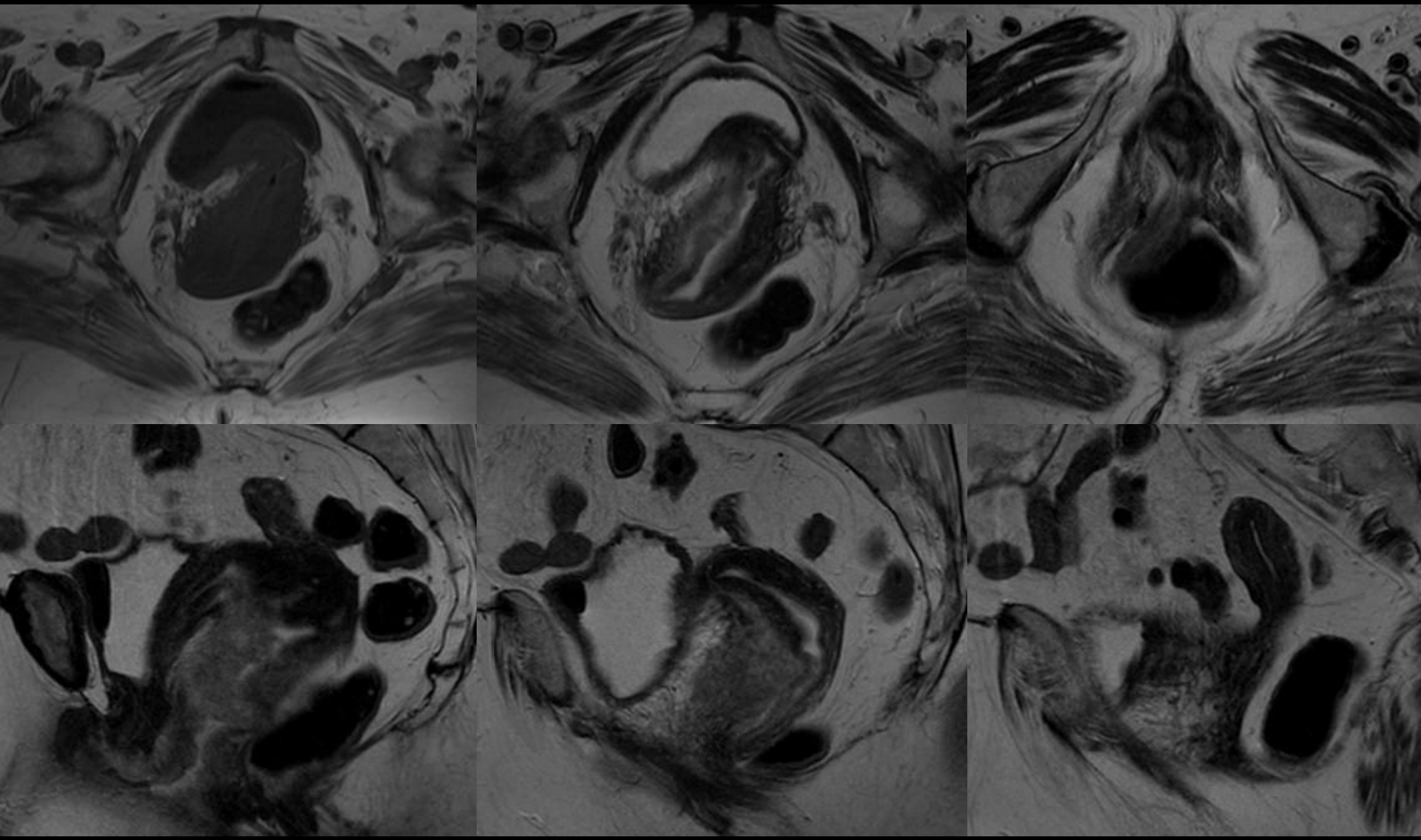

Carcinoma Espinhocelular

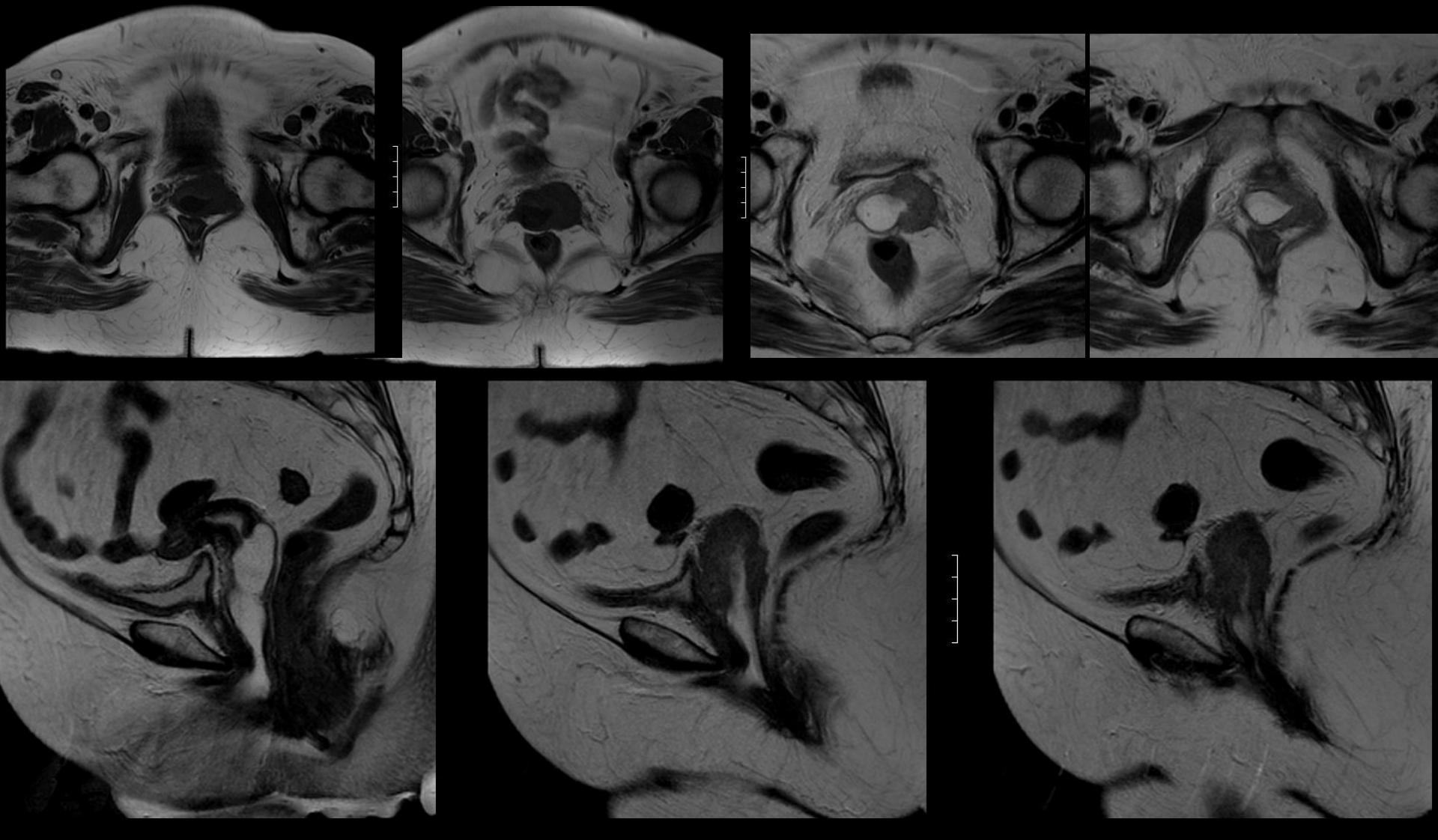

Carcinoma Espinhocelular

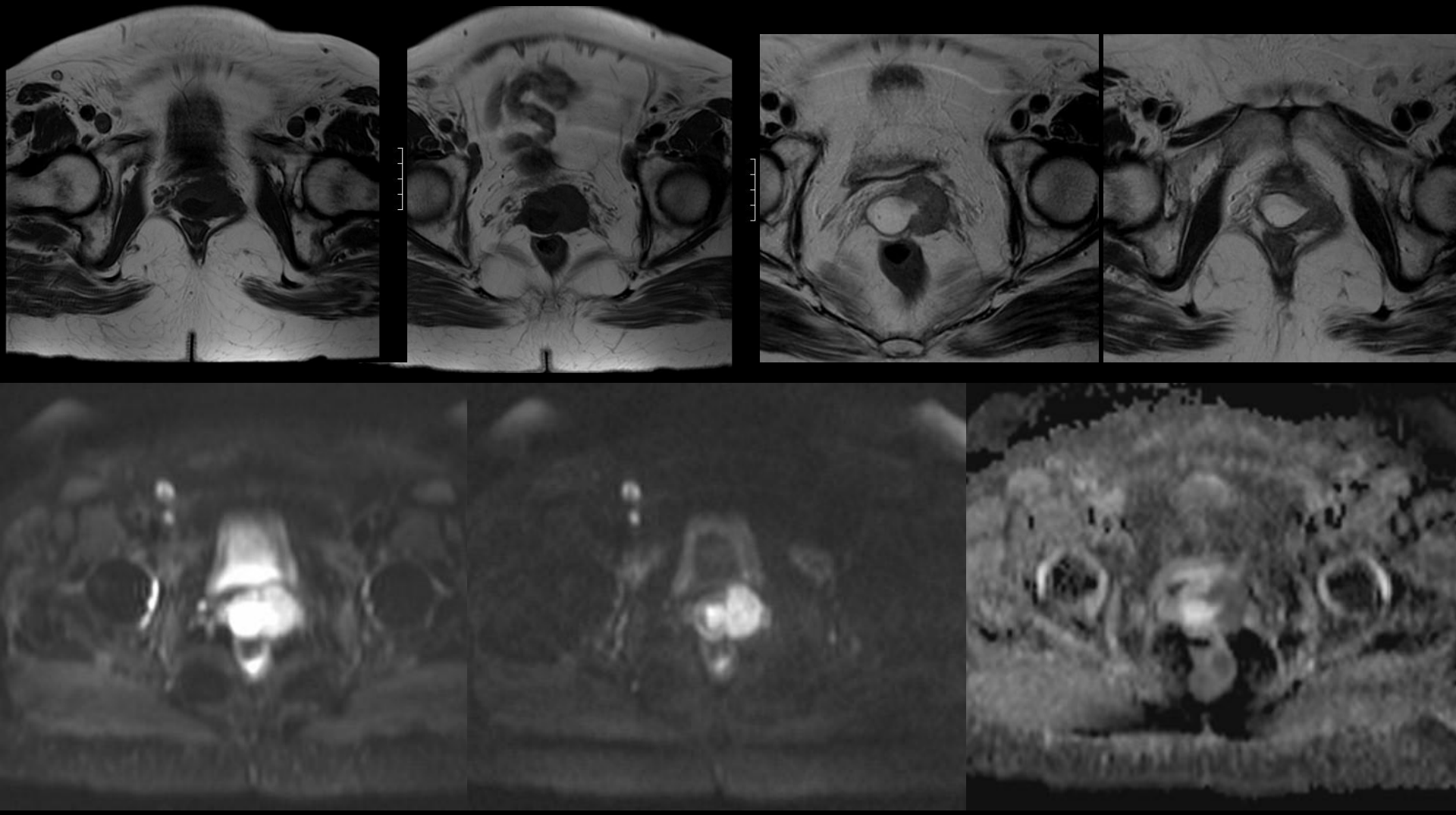

Outras Lesões Malignas Primárias

- 15% neoplasias 1árias
- Mulheres + jovens
- Melhor prognóstico
- Maior tendência para recidiva

Outras Lesões Malignas Primárias

- 15% neoplasias 1árias
- Mulheres + jovens
- Melhor prognóstico
- Maior tendência para recidiva

Adenocarcinoma	1/3 superior, parede anterior; dietilstilbestrol
Melanoma	1/3 inferior; hipossinal T2 e hipersinal T1
Leiomiosarcoma	1/3 superior; heterogéneo, necrose e hemorragia internas
Sarcoma Sinovial	Massa heterogénea, ovóide

Disseminação Linfática

1/3s superior e médio

- cadeias dos obturadores internos
- cadeias ilíadas internas e externas
- cadeias paraaórticas

1/3 inferior

- cadeias inguinais

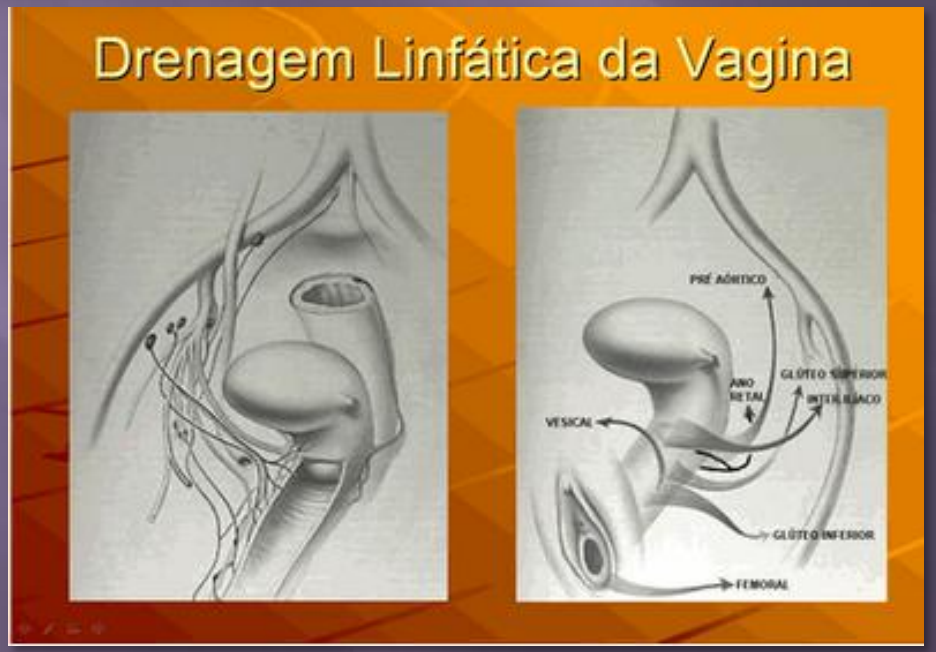

Metástases Vaginais

- > 80% das lesões malignas da vagina
- >ia, por **invasão tumoral directa** a partir de lesões adjacentes
  - Neoplasias ovário, colo uterino (75%), endométrio e recto

- Raramente, por **disseminação linfática/hematogénica**
  - Neoplasia do cólon, mama, pâncreas e intestino delgado

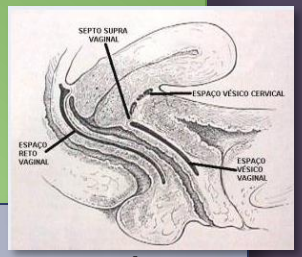

- >ia dos adenocarcinomas da parede anterior, 1/3 superior → metástases de tracto genital alto
- >ia dos adenocarcinomas da parede posterior → metástases do tracto gastrointestinal

- **RM:**
  - metástases mimetizam o tumor 1ário
  - T2 fornece a melhor caracterização lesional

Metástases – Neoplasias Ginecológicas

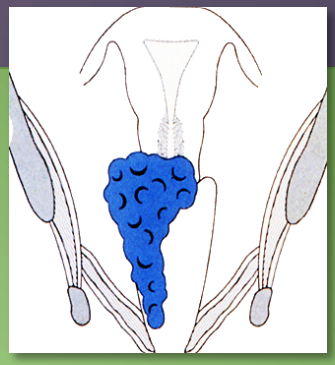

- +++ **Neoplasia colo uterino**
- >ia: disseminação directa; 2/3 superiores
- RM: sinal intermédio/elevado em T2, baixo em T1

Metástases – Neoplasias Ginecológicas

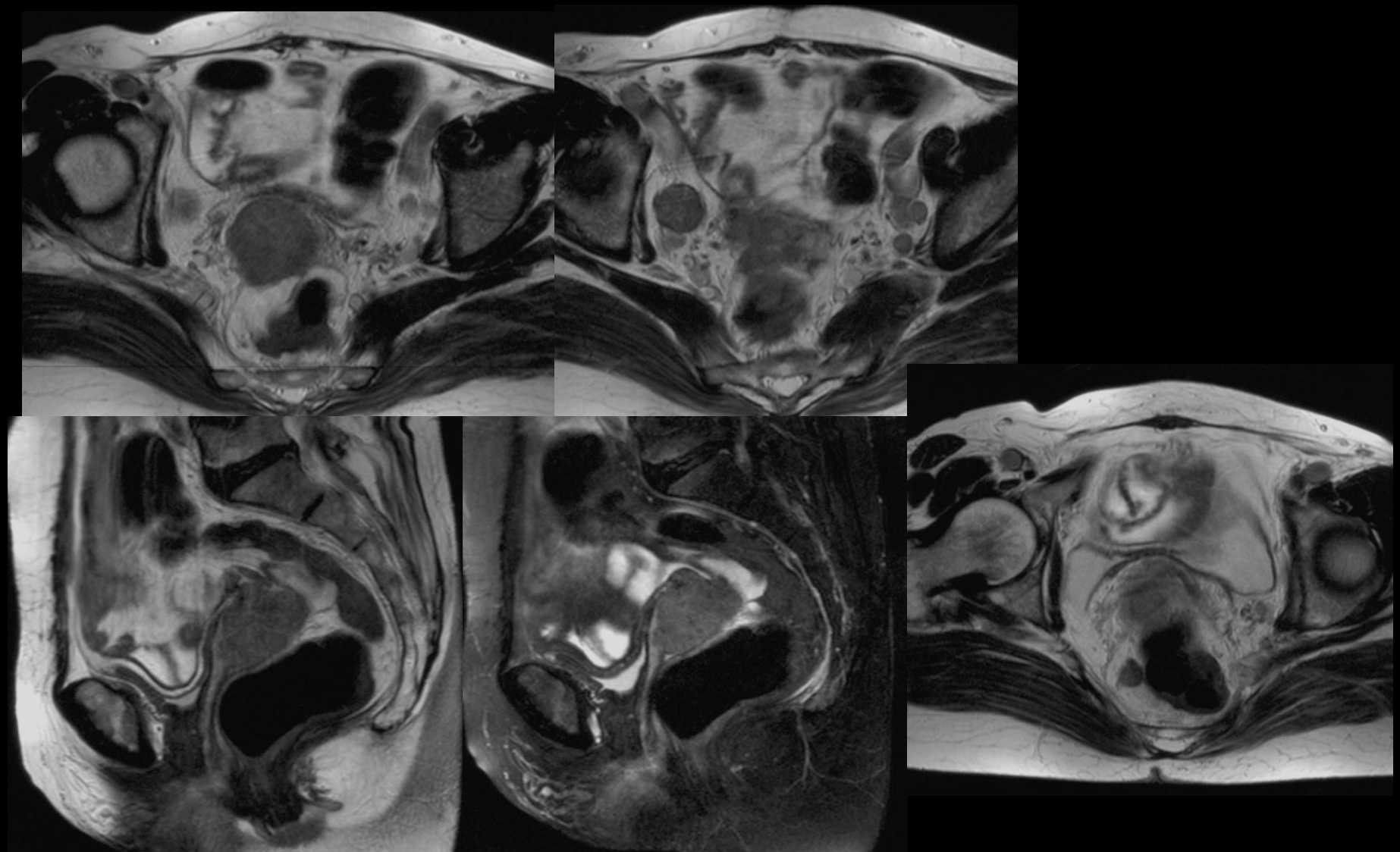

Metástases – Neoplasias Ginecológicas

- +++ **Neoplasia colo uterino** (estadiamento FIGO)
- >ia: disseminação directa; 2/3 superiores
- RM: sinal intermédio/elevado em T2, baixo em T1

- **Neoplasia endométrio**, menos comum
- RM: massa heterogénea em T2, baixo sinal em T1
- *Vagina é o local + frequente de recidiva do carcinoma endométrio (fundo de saco de Douglas)*

Metástases – Neoplasias Ginecológicas

- +++ Neoplasia colo uterino (estadiamento FIGO)
- >ia: disseminação directa; 2/3 superiores
- RM: sinal intermédio/elevado em T2, baixo em T1

- Neoplasias endométrio, menos comun ... nçada)
- RM: massa heterogénea em T2, baixo ...
- *Vagina é o local + frequente de recorrência ... undo de saco de Douglas)*

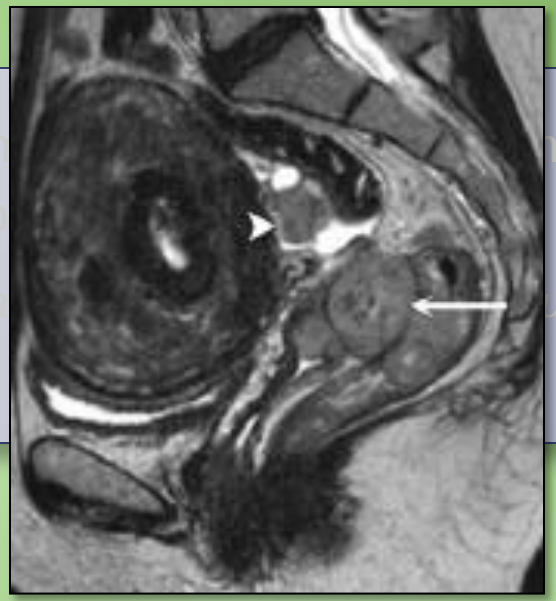

- **Neoplasia ovário**
- Disseminação peritoneal, com invasão fundo de saco de Douglas (na doença 1ária ou 2ária)

Metástases – Neoplasias Ginecológicas

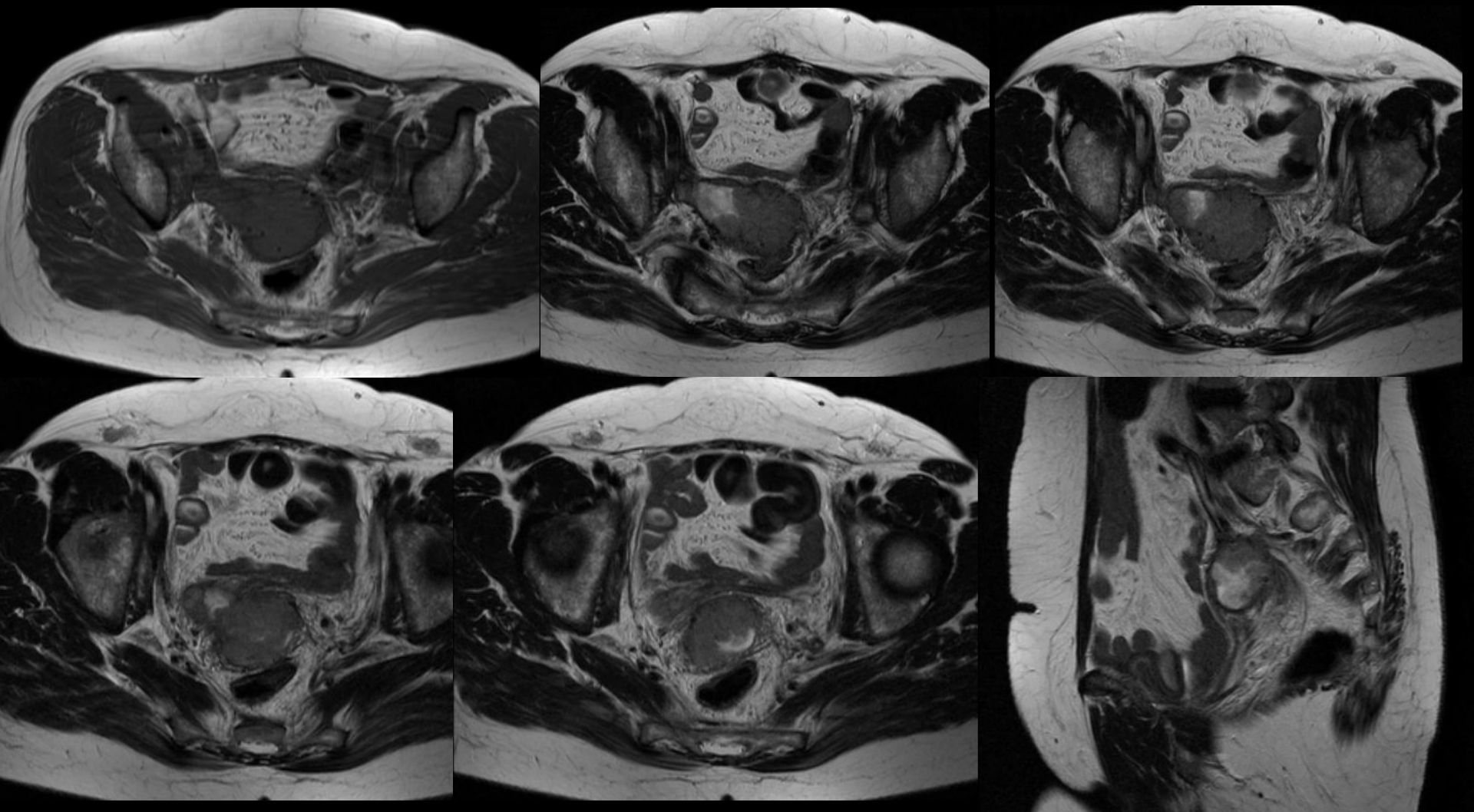

Metástases – Neoplasias Ginecológicas

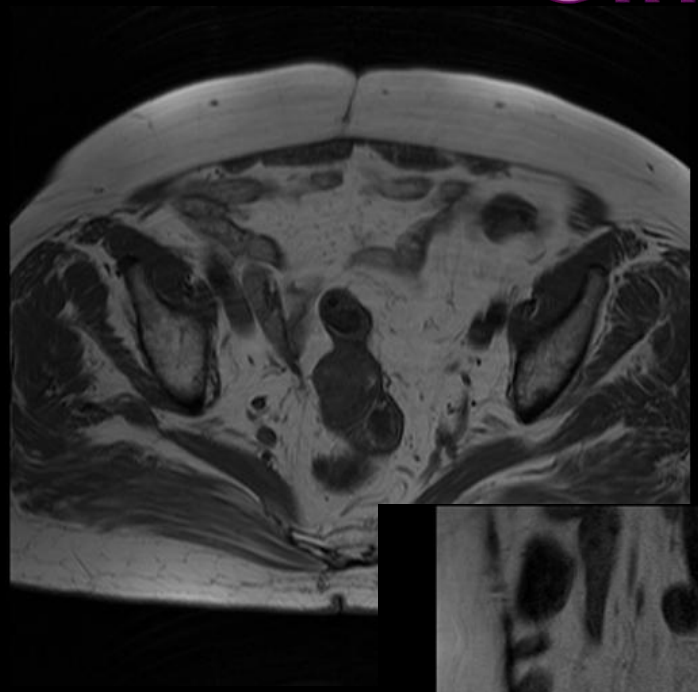

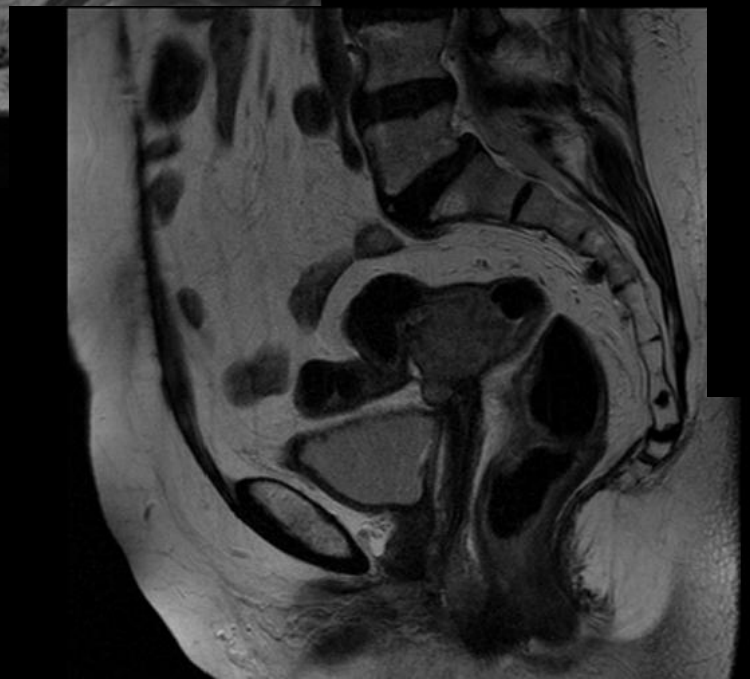

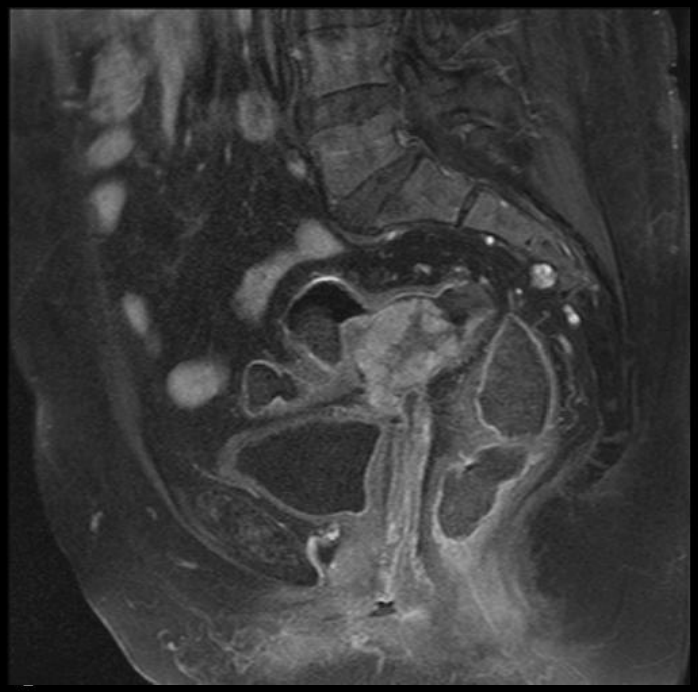

Metástases – Neoplasias Não Ginecológicas

- +++ **Neoplasia recto** e **bexiga**

- Metástases à distância: +++ neop
- Melanoma (RM dependendo da su

Metástases – Neoplasias Não Ginecológicas

- +++ **Neoplasia recto** e **bexiga**

- Metástases à distância:
  - +++ **Neoplasia do cólon** e da **mama**
  - **Melanoma** ([melanina])

Metástases – Neoplasias Não Ginecológicas

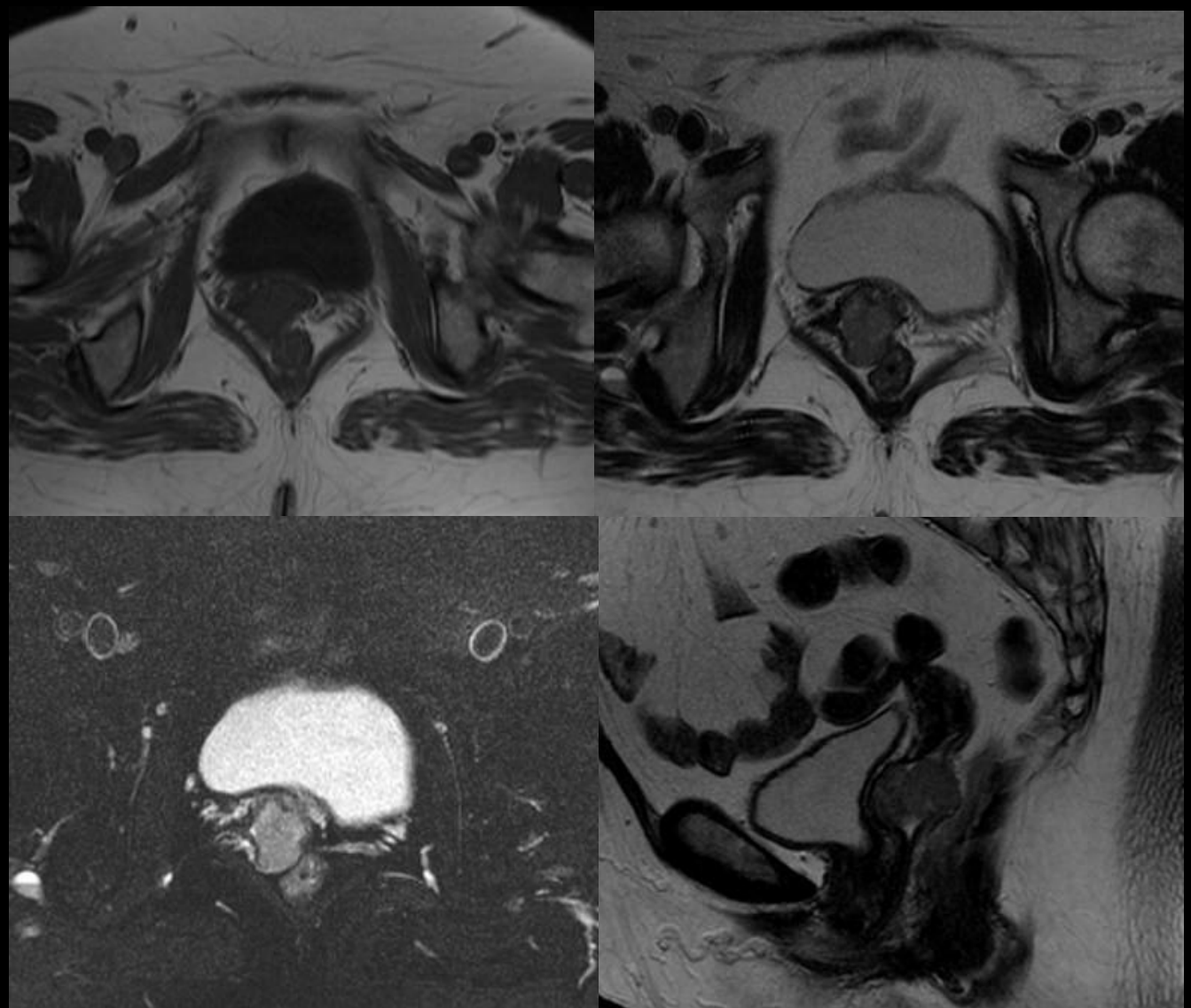

Conclusões

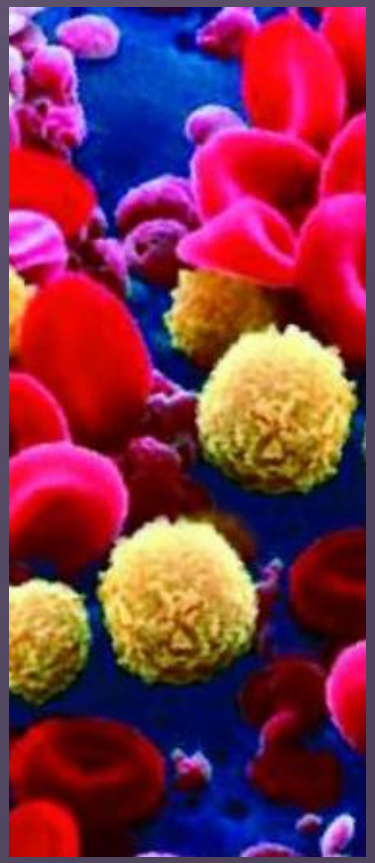

A excelente resolução de contraste dos tecidos moles possível na modalidade imagiológica RM permite:
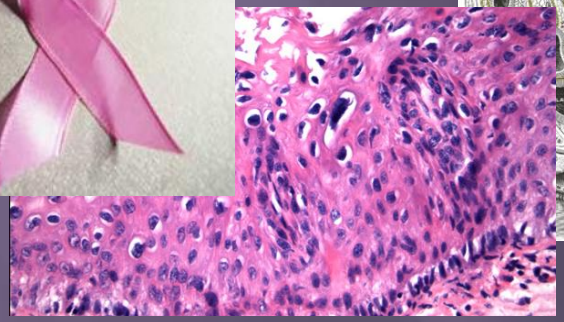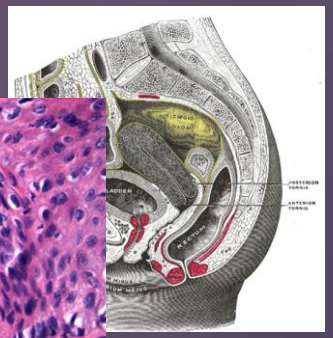
- Caracterização lesional
- Extensão anatómica doença
- Planeamento terapêutico